

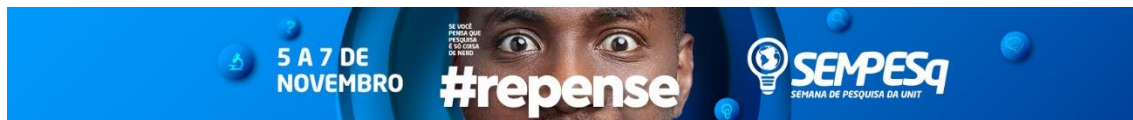


URETEROLITÍASE EM PACIENTES COM RIM ÚNICO: RELATO DE CASO

Natália Costa Larré¹(Acadêmico), e-mail: natalia.clarre@souunit.com.br;
Mirna Soares Moreira¹ (Acadêmico), e-mail: mirnasmoreira@gmail.com;
Matheus Soares Baracho Ramos¹ (Acadêmico), e-mail: matheus_baracho@hotmail.com;
Leonardo Albuquerque da Costa¹ (Acadêmico), e-mail: leoalbucoستا@gmail.com;
Carla Santos de Lima¹ (Orientador), e-mail: carla_santosdelima@hotmail.com;
Centro Universitário Tiradentes¹/Curso/Alagoas, AL.

4.00.00.00-1 - Ciências da Saúde 4.1.00.00-6 – Medicina 4.01.01.00-2 – Clínica Médica 4.01.01.13-4 -
Nefrologia

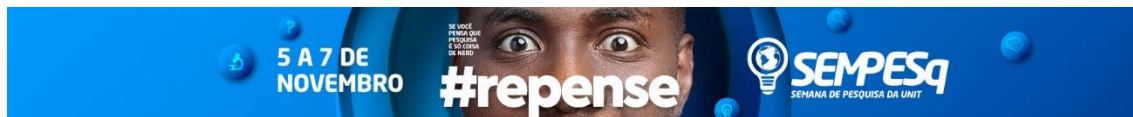INTRODUÇÃO: Diferentemente do que ocorre nas anomalias congênitas do trato urinário superior, em que há alteração de número, nas quais a agenesia renal unilateral é comum e geralmente tem bom prognóstico, a nefrectomia pode predispor os pacientes à proteinúria, hiperfiltração, perda de massa renal e esclerose glomerular focal. O objetivo deste trabalho é relatar e discutir um caso de rim único por nefrectomia, que se agravou com o desenvolvimento de ureterolitíase. **RELATO DE CASO:** J.A., 68 anos, procedente de Viçosa, deu entrada no pronto atendimento com queixa de anúria há 5 dias. Relata dor lombar à direita de moderada intensidade, associada a náuseas, vômitos, fraqueza e edema de membros inferiores (MMII). Nega outros sintomas e comorbidades. Afirma que apresentava dor lombar leve à direita há três meses, mas com diurese normal. Paciente em uso de cistostomia há 3 anos e histórico de nefrectomia à esquerda após trauma renal pérfuro-cortante há 10 anos. Ex-tabagista e ex-etilista (parou há 10 anos). Ao exame físico, paciente apresentava-se afebril, hidratado e hipocorado, com edema em MMII (++/4+); ausculta cardiorrespiratória sem alterações; abdome distendido, presença de diástase dos retos abdominais e dor à palpação em hemiabdomen direito, sem sinais de visceromegalia. Exames laboratoriais evidenciaram hemoglobina: 8,2 mg/dL; hematócrito: 24%; leucócitos: 6100/mm³ (contagem diferencial normal); ureia: 103 mg/dL; creatinina: 10,3 mg/dL; eletrólitos dentro da normalidade. Tomografia de abdome sem contraste identificou rim direito único, com microcálculos de até 0,3 cm em polo inferior; além de cálculo medindo 1,4 cm em seguimento distal do ureter determinando dilatação do sistema coletor à montante. Foi realizado implante de cateter de duplo-lúmen (CDL) em veia jugular interna direita e início de terapia dialítica. Indicada ureterorrenolitripsia a laser à direita. **DISCUSSÃO:** O caso apresentado mostra um paciente com quadro de ureterolitíase (cálculo de 1,4 cm próximo à junção ureterovesical) que se agrava pelo histórico de nefrectomia à esquerda há 10 anos. Fatores que influenciam o tratamento desta condição incluem tamanho do cálculo e localização no trato urinário. Para cálculos com mais de 10 mm, pela baixa probabilidade de eliminação espontânea, estão indicadas técnicas intervencionistas como a ureterorrenolitripsia, um procedimento minimamente invasivo e que possibilita retirada de vários cálculos. Num paciente com rim único, a urgência no tratamento de um cálculo no trato urinário é maior pelo maior risco de deterioração aguda da função renal, o que já pode ser evidenciado no caso acima pelos níveis elevados de ureia e creatinina; sendo, portanto, já recomendado nessas situações a remoção ativa do cálculo. **CONCLUSÃO:** J.A. encontrava-se há cinco dias com anúria, sendo a dor lombar de início nos últimos três meses. Queixas como anúria, dor lombar, náuseas e edema estão



entre os sintomas de ureterolitíase, confirmada após exames complementares. Terapia dialítica foi indicada e iniciada. Tamanho de cálculo e localização são alguns dos parâmetros para a indicação de ureterorrenolitotripsia. Além do tamanho de 1,4 cm na junção ureterovesical, J.A. tem histórico de nefrectomia, que torna o caráter do procedimento mais urgente, haja vista os altos níveis de ureia e creatinina.

INTRODUCTION: Unlike what occurs in congenital anomalies of the upper urinary tract, in which there are number changes, in which unilateral renal agenesis is common and usually has a good prognosis, nephrectomy may predispose patients to proteinuria, hyperfiltration, loss of renal mass and focal glomerular sclerosis. The objective of this work is to report and discuss a single kidney case due to nephrectomy, which worsened with the development of ureterolithiasis. **CASE REPORT:** J.A., 68 years old, from Viçosa, was admitted to the emergency room with anuria complaint 5 days ago. It reports moderate right lumbar pain associated with nausea, vomiting, weakness and lower limb edema. Deny other symptoms and comorbidities. He says he had mild right back pain three months ago, but with normal diuresis. Patient undergoing cystostomy for 3 years and history of left nephrectomy after renal trauma-cutting 10 years ago. Ex-smoker and former alcoholic (stopped 10 years ago). At the physical examination, the patient was afebrile, hydrated and hypocornized, with edema in lower limb (++/4+); cardiorespiratory auscultation without changes; distended abdomen, presence of abdominal prostratus diastasis and palpation pain in right hemiabdomen, with no signs of visceromegaly. Laboratory tests showed hemoglobin: 8.2 mg/dL; hematocrit: 24%; leukocytes: 6100/mm³ (normal differential count); urea: 103 mg/dL; creatinine: 10.3 mg/dL; electrolytes within normal range. Abdominal tomography without contrast identified single right kidney, with microcapsules up to 0.3 cm in the lower pole; besides calculus measuring 1,4 cm in a distal ureter follow-up determining dilation of the upstream collecting system. A double-lumen catheter implant was performed in the right internal jugular vein and initiation of dialysis therapy. Indicated right ureterolithotripsy laser. **DISCUSSION:** The case presented shows a patient with ureterolithiasis (calculation of 1.4 cm next to the ureterovesical junction) that is aggravated by the history of left nephrectomy 10 years ago. Factors influencing the treatment of this condition include size of the calculus and location in the urinary tract. For calculations of more than 10 mm, due to the low probability of spontaneous elimination, interventional techniques such as ureterolithotripsy, a minimally invasive procedure that allows the removal of several stones, are indicated. In a single kidney patient, the urgency of treating a urinary tract is greater because of the greater risk of acute deterioration of renal function, which may already be evidenced in the above case by high levels of urea and creatinine; therefore, it is already recommended in these situations the active removal of the calculation. **CONCLUSION:** J.A. had been suffering from anuria for five days, with lumbar pain beginning in the last three months. Complaints such as anuria, low back pain, nausea and edema are among the symptoms of ureterolithiasis, confirmed after further examination. Dialytic therapy was indicated and initiated. Size calculation and localization are some of the parameters for ureterolithotripsy indication. In addition to the 1.4 cm size at the ureterovesical junction, J.A. has a history of nephrectomy, which makes the character of the procedure more urgent, given the high levels of urea and creatinine.

Referências/references:



BAITELLO, A. L. et al. Fatores de risco para lesão renal aguda em pacientes com trauma grave e seus efeitos na mortalidade. J Bras Nefrol 2013;35(2):127-131

KORKES, F. et al. Diagnóstico e Tratamento de Litíase Ureteral. J Bras Nefrol 2009;31(1):55-61

MAZZUCCHI, E; SROUGI, M. o que há de novo no diagnóstico e tratamento da litíase urinária?. Rev Assoc Med Bras 2009; 55(6): 723-8