

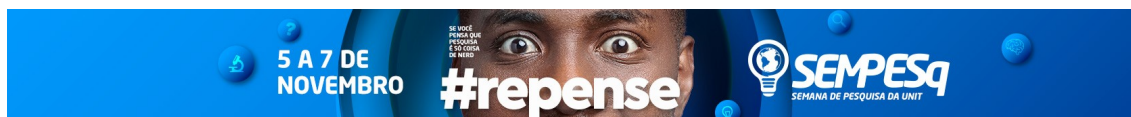
FRENECTOMIA LINGUAL PARA RESTITUIÇÃO FONO-MOTRICIAL DA LÍNGUA: RELATO DE CASO.

Ávila Vanderlei de Lima¹, e-mail: avila_vanderlei@hotmail.com;
Danila Bezerra de Moura¹, e-mail: danilab.moura@gmail.com;
Jéssika Júlia Silva de Souza¹, e-mail: jessikajuliass@hotmail.com;
Luana Santos Magalhães¹, e-mail: luana.s.magalhaes@hotmail.com;
Ana Lídia Soares Cota¹, e-mail: ana.cota@uol.com.br

1 Liga Acadêmica de Odontopediatria do Centro Universitário
Tiradentes/Odontologia/Maceió, AL.

4.00.00.00-1 - Ciências da Saúde. 4.02.00.00-0 Odontologia. 4.02.04.00-6 Odontopediatria.

RESUMO: Introdução: O freio lingual é uma estrutura anatômica localizada entre o ventre da língua e o assoalho bucal, o qual implica diretamente nas características funcionais e fonéticas da língua, tais quais: fonação, sucção e deglutição. Alterações na inserção dessa estrutura podem ocasionar anomalias como a anquiloglossia, popularmente conhecida como língua presa, sendo caracterizada por alteração no freio da língua que resulta em limitações dos movimentos dessa estrutura, prejudica o aleitamento materno, mastigação, deglutição e, por fim, altera a aquisição e produção de alguns sons na fala ou até mesmo em comprometimentos sociais. Essa da restrição da motricidade da língua, impede a sua projeção e conseqüentemente provocando impactos 5anatômico-funcionais ao paciente. **Objetivo:** O objetivo desse trabalho é relatar a eficiência através de um caso cirurgia de frenectomia lingual para restituição fono-motricial da língua. **Materiais e Métodos:** Paciente do gênero masculino, leucoderma, sete anos de idade, foi encaminhado para Clínica de Odontopediatria - UNIT/AL para tratamento de anquiloglossia. Durante a anamnese o paciente relatou sofrer *bullying* na escola devido a sua dificuldade na dicção de algumas palavras. Foram realizados alguns testes para conclusão diagnóstica, observando restrição da motricidade lingual, sendo expressada através da dificuldade de projetá-la superiormente e anteriormente. Esta última projeção dando formato de coração ao ápice lingual. A partir de todos esses achados, o freio lingual foi classificado como curto e foi elaborado o planejamento cirúrgico, seguindo todos os princípios antissépticos. Decorreu-se com anestesia, imobilização da língua com fio de sutura, seccionamento do freio e sutura em pontos isolados no ventre da língua. **Resultados:** No pós-operatório imediato foi observado eficiência na projeção e elevação da língua, além do freio expressar-se centralizado no ventre da língua e não mais no ápice. **Conclusão:** A frenectomia, quando bem indicada, é eficiente para melhorar a motricidade lingual, a postura da língua, funções orais e da comunicação, contribuindo para um melhor desenvolvimento psíquico e

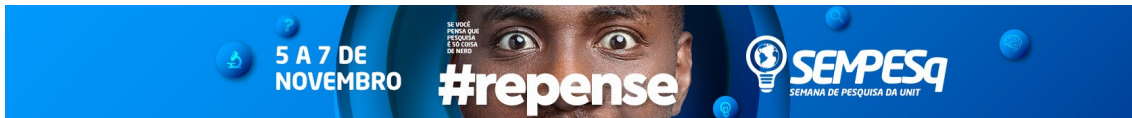


emocional da criança, visto que, com a restituição dos movimentos exercidos pela língua, a fonética e a dicção de palavras derivadas do “r” são melhoradas, quando não melhoradas necessita de um tratamento e acompanhamento com Fonoaudiólogo. Sendo assim, pode-se enfatizar a necessidade da atuação multidisciplinar entre a Fonoaudiologia e a Odontopediatria.

Palavras-chave: Anquiloglossia, Procedimentos Cirúrgicos Bucais, Freio lingual.

ABSTRACT: Introduction: The lingual brake is an anatomical structure located between the womb of the tongue and the buccal floor, which directly implies the functional and phonetic characteristics of the tongue, such as phonation, suction and swallowing. Changes in the insertion of this structure can cause anomalies such as ankyloglossia, popularly known as a prey tongue, characterized by a change in the tongue's brakes resulting in limitations of the movements of this structure, impairing breastfeeding, chewing, swallowing and, finally, acquisition and production of some speech sounds or even social compromises. That of the restriction of the motricity of the tongue, prevents its projection and consequently causing anatomical-functional impacts to the patient. **Objective:** The purpose of this study is to report the efficiency through a case of lingual frenectomy surgery for phono-motricial restitution of the tongue. **Materials and Methods:** Male patient, leucoderma, seven years old, was referred to Pediatric Dentistry Clinic - UNIT / AL for ankyloglossia treatment. During the anamnesis, the patient reported bullying at school due to his difficulty in saying some words. A few tests were performed for diagnostic conclusion, observing a restriction of lingual motricity, being expressed through the difficulty of projecting it superiorly and previously. This last projection gives a heart shape to the lingual apex. From all these findings, the lingual brake was classified as short and the surgical planning was elaborated, following all antiseptic principles. Anesthesia was carried out, immobilization of the tongue with suture, sectioning of the brake and suturing in isolated points in the belly of the tongue. **Results:** In the immediate postoperative period, it was observed efficiency in the projection and elevation of the tongue, in addition to expressing the central brake in the belly of the tongue and not at the apex. **Conclusion:** Fecectomy, when well indicated, is efficient to improve the lingual motricity, posture of the tongue, oral functions and communication, contributing to a better psychological and emotional development of the child, since, with the restitution of the movements carried out by the tongue, the phonetics and the diction of words derived from the "r" are improved, when not improved it needs a treatment and accompaniment with Speech-Language Pathologist. Thus, it is possible to emphasize the need for a multidisciplinary approach between Speech Therapy and Pediatric Dentistry.

Keywords: Ankyloglossia, Oral Surgical Procedures, Lingual Brake



Referências:

DUQUE, C. Odontopediatria: uma visão contemporânea. São Paulo: Santos, 2013. 698p.

GOMES, E. et al. Freio lingual: abordagem clínica interdisciplinar da Fonoaudiologia e Odontopediatria. REV ASSOC PAUL CIR DENT 2015;69(1):20-4.

SILVA, H.L. et al. Frenectomia: revisão de conceitos e técnicas cirúrgicas. SALUSVITA, Bauru, v. 37, n. 1, p. 139-150, 2018.

RIBEIRO, F.P. et al. Frenectomia lingual em paciente pediátrico: relato de caso. Revista da AcBO-ISSN 2316-7262, 5(1).