



O INFARTO AGUDO DO MIOCÁRDIO E AS PONTES MIOCÁRDICAS

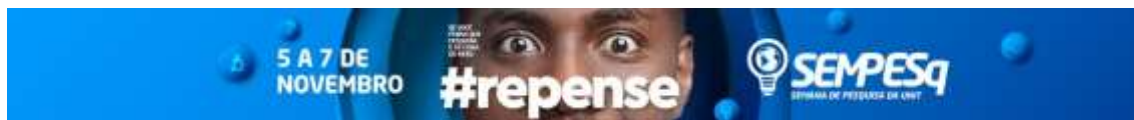
Patrícia Gurgel Luz¹, gurgelp1@gmail.com;
Klayne Cristiane Martins¹, klaynecristianemartins@gmail.com;
Luiza de Sales Costa¹, luizasc11@hotmail.com;
Rebecca de Castro e Castro¹, rebeccacastros2@gmail.com;
Ana Paula de Souza Pinto², gswana@uol.com.br.

Centro Universitário Tiradentes / Medicina
Maceió / AL.

4.00.00.00-1 – Ciências da Saúde, 40101100 – Cardiologia

INTRODUÇÃO: Variadas são as causas de cardiopatia isquêmica, dentre elas encontra-se em primeiro lugar a aterosclerose coronariana, seguida por outras, como a presença de pontes miocárdicas (PM). A PM é uma anomalia congênita das artérias coronárias, que acomete geralmente o ramo interventricular anterior da artéria coronária esquerda (ACE), em que alguns feixes de miocárdio envolvem determinada parte da artéria coronária que se dispõe no epicárdio. Essa anomalia resulta em compressão do vaso durante a sístole e constitui um dos principais diagnósticos diferenciais nas precordialgias idiopáticas, podendo mostrar-se como síndrome coronariana aguda e, mais dificilmente, infarto agudo do miocárdio (IAM) ou morte súbita. **OBJETIVOS:** Relacionar a predisposição do IAM em pacientes com pontes miocárdicas. **METODOLOGIA:** Constitui-se de uma revisão da literatura, na qual as buscas foram realizadas em nas bases de dados Scielo, Pubmed e Lilacs. Foram selecionados artigos publicados entre 2003 e 2018, escritos em inglês, português ou espanhol. A busca foi feita com o uso dos descritores “Acute myocardial infarction”, “Myocardial bridges” e “Coronary dominance”. **RESULTADOS E DISCUSSÃO:** Postulam-se teorias acerca da fisiopatologia relacionada ao surgimento das PM, como a que se baseia na formação em concomitância às artérias coronárias e, por outra linha, que seu surgimento compreende um defeito na reabsorção das fibras que circundam a artéria acometida. A dominância arterial coronariana é determinada pelo vaso que dá origem à artéria descendente posterior (ADP). A maioria dos corações (88%) apresentam dominância direita, ou seja, a ADP é fornecida pela artéria coronária direita (ACD). Quando a dominância é esquerda (7%), a artéria que origina a ADP é a circunflexa (ramo da ACE). Existe ainda a codominância (5%) quando o suprimento é compartilhado por ambas (ACD e ACE). É clinicamente importante entender as relações de dominância coronariana, uma vez que o domínio esquerdo está associado a uma maior incidência de arteriosclerose e maior mortalidade por IAM. Tal relação pode ser explicada pela maior área miocárdica em risco nesses quadros, que podem afetar negativamente o prognóstico do paciente. O desenvolvimento de aterosclerose no segmento proximal da PM mantém relação com alterações no fluxo sanguíneo daquela área, fazendo as células endoteliais alterarem a produção de substâncias vasoativas, influenciando no controle do tônus vascular, potencial trombogênico e regulação do fluxo sanguíneo. Destaca-se que a intensidade dos sintomas varia de acordo com a quantidade, espessura, localização e comprimento das PM. **CONCLUSÃO:** Perante o exposto, a relevância clínica das PM depende do grau e localização da oclusão arterial coronariana. Até então, perpetua-se como uma patologia subdiagnosticada devido ao predomínio da forma assintomática e ao restrito acervo de

1. Discente do Curso de Medicina do Centro Universitário Tiradentes (UNIT-AL)
2. Docente do Curso de Medicina do Centro Universitário Tiradentes (UNIT-AL)



métodos diagnósticos. Logo, o reconhecimento na literatura ao relacionar o efeito da ponte e do domínio coronariano ao IAM parece subestimar seu real significado.

Palavras-chave: Dominância arterial coronariana, Infarto Agudo do miocárdio, Pontes miocárdicas.

ABSTRACT:

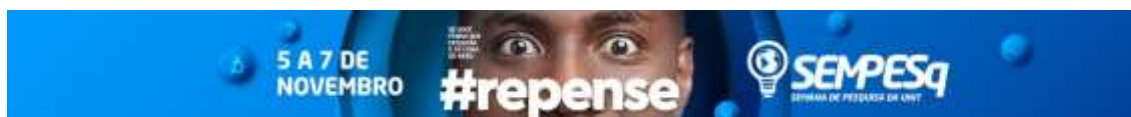INTRODUCTION: There are several causes of ischemic heart disease, among them coronary atherosclerosis in most cases, but also others, such as the presence of myocardial bridges. The myocardial bridge (PM) is a congenital anomaly of the coronary arteries, which usually affects the anterior interventricular branch of the left coronary artery (LCA), in which some myocardial bundles involve a certain part of the coronary artery that is disposed in the epicardium. This anomaly results in compression of the vessel during systole and it is one of the main differential diagnoses in idiopathic precordial pain, which may be an acute coronary syndrome or, more rarely, acute myocardial infarction (AMI) or sudden death. **OBJECTIVES:** To relate the predisposition of AMI in patients with myocardial bridges; elucidate the relevance of the knowledge about myocardial bridges. **METHODS:** It is a literature review, in which the searches were carried out in databases such as Scielo, Pubmed and Lilacs. Articles published between 2003 and 2018, written in English, Portuguese or Spanish, were selected. The search was done using the descriptors "Acute myocardial infarction", "Myocardial bridges" and "Coronary dominance". **RESULTS AND DISCUSSION:** Theories about the pathophysiology related to the appearance of PM are postulated, such as the one based on concomitant formation of the coronary arteries and, on the other hand, that its appearance consists of a defect in the resorption of the fibers surrounding the affected artery. Coronary arterial dominance is determined by the vessel that originates the posterior descending artery (ADP). Most hearts (88%) present right dominance, that is, ADP is supplied by the right coronary artery (ACD). When dominance is left (7%), the artery originating ADP is the circumflex (ACE branch). There is also the codominance (5%) when the supply is shared by both ACD and ACE. It is clinically important to understand the associations of coronary dominance, since the left domain is related to a higher incidence of arteriosclerosis and higher mortality due to AMI. This relationship can be explained by the greater myocardial area at risk in these conditions, which may negatively affect the patient's prognosis. The development of atherosclerosis in the proximal segment of PM is related to alterations in blood flow in the area, causing endothelial cells to alter the production of vasoactive substances, influencing vascular tone control, thrombogenic potential and regulation of blood flow. It is emphasized that the intensity of the symptoms varies according to the amount, thickness, location and length of the PM. **CONCLUSION:** Given the above, the clinical relevance of PM depends on the degree and location of coronary artery occlusion. Until then, it is perpetuated as an underdiagnosed pathology due to the predominance of the asymptomatic form and to the restricted collection of diagnostic methods. Therefore, recognition in the literature when relating the effect of the bridge and the coronary domain to AMI seems to underestimate its real meaning.

Keywords: Coronary Artery Dominance, Acute Myocardial Infarction, Myocardial Bridges.

Referências/references:

Anderson JL, Morrow DA. **Acute Myocardial Infarction**. Champion EW, editor. N Engl J Med [Internet]. 2017 May 25 [cited 2017 Nov 20]; v. 376, n. 21, p. 2053–2064. Disponível em: <<http://www.nejm.org/doi/10.1056/NEJMra1606915>>

1. Discente do Curso de Medicina do Centro Universitário Tiradentes (UNIT-AL)
2. Docente do Curso de Medicina do Centro Universitário Tiradentes (UNIT-AL)



Gebhard C, Gick M, Ferenc M, Stähli BE, Ademaj F, Mashayekhi K, et al. **Coronary dominance and prognosis in patients with chronic total occlusion treated with percutaneous coronary intervention.** *Catheter Cardiovasc Interv* [Internet]. 2017 Aug 10 [cited 2017 Nov 20]; Disponível em: <<http://doi.wiley.com/10.1002/ccd.27174>>

Ishii T, Hosoda Y, Osaka T, Imai T, Shimada H, Takami A, et al. **The significance of myocardial bridge upon atherosclerosis in the left anterior descending coronary artery.** *J Pathol* [Internet]. 2006 Apr [cited 2017 Nov 20];148(4):279–91. Disponível em: <<http://doi.wiley.com/10.1002/path.1711480404>>

Ker, W. D. S., Neves, D. G., Damas, A. S. A., Mesquita, C. T., & Nacif, M. S. (2017). **Myocardial Bridge and Angiotomography of the Coronary Arteries: Perfusion under Pharmacological Stress.** *Arquivos brasileiros de cardiologia*, v. 108, n. 6, p. 572-575.

Loukas M, Curry B, Bowers M, Louis RG, Bartczak A, Kiedrowski M, et al. **The relationship of myocardial bridges to coronary artery dominance in the adult human heart.** *J Anat* [Internet]. 2006 Jul [cited 2017 Sep 26]; v. 209, n. 1, p. 43–50. Disponível em: <<http://www.ncbi.nlm.nih.gov/pubmed/16822268>>

Machado EG, Torres AGMJ, Soares LG, Soares GP, Soares PSL. **Ponte miocárdica: revisão de literatura / Myocardial bridging: literature review.** *Rev Med (São Paulo)*. 2012; v. 91, n. 4, p. 241-245.

Pereira, A. B., Castro, D. S. P., Menegotto, E. T., Amaral, W. D., & Castro, G. S. P. (2010). **Ponte miocárdica: evolução clínica e terapêutica.** *Arq Bras Cardiol*, v. 94, n. 2, p. 188-94.

Saito Y, Kitahara H, Shoji T, Tokimasa S, Nakayama T, Sugimoto K, et al. **Relation between severity of myocardial bridge and vasospasm.** *Int J Cardiol* [Internet]. 2017 Dec 1 [cited 2017 Nov 20]; v. 248, p. 34–38. Disponível em: <<http://www.ncbi.nlm.nih.gov/pubmed/28712560>>

1. Discente do Curso de Medicina do Centro Universitário Tiradentes (UNIT-AL)
2. Docente do Curso de Medicina do Centro Universitário Tiradentes (UNIT-AL)